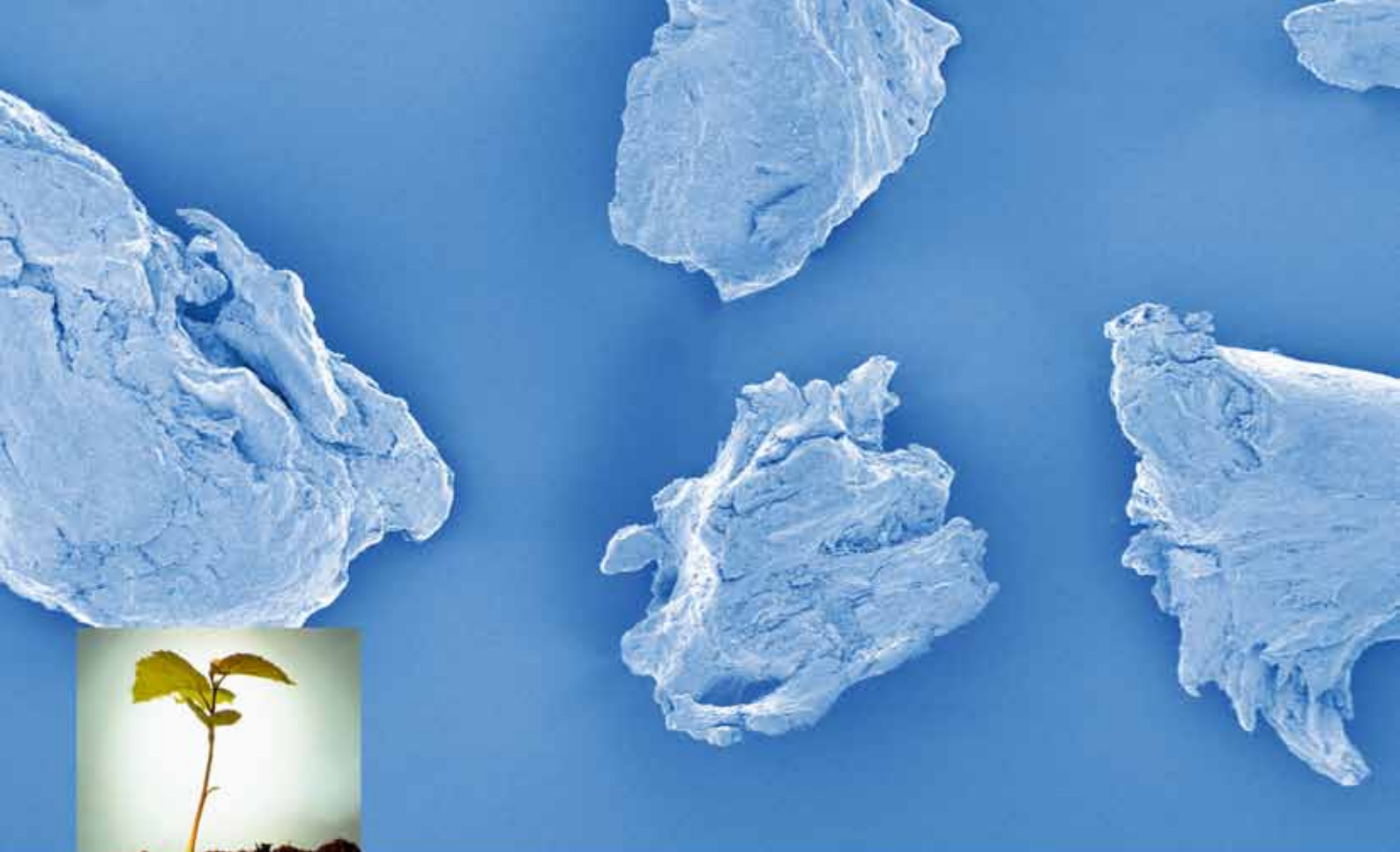



OsteoBiol[®]
by Tecnos

Метод полужестких каркасов КЛИНИЧЕСКИЙ СЛУЧАЙ

Хирург-имплантолог
ПОНОМАРЕВ О.Ю.

mp3

Костная смесь

Lamina

Костная пластина



Метод полужестких каркасов

КЛИНИЧЕСКИЙ СЛУЧАЙ

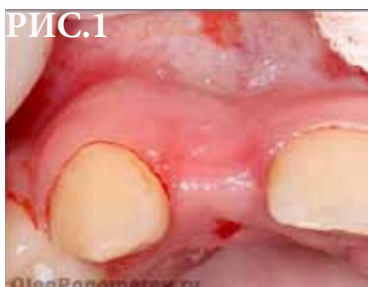

РИС.1

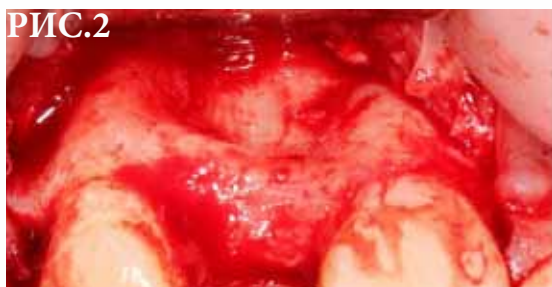

РИС.2

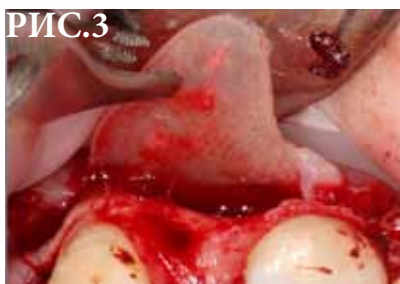

РИС.3

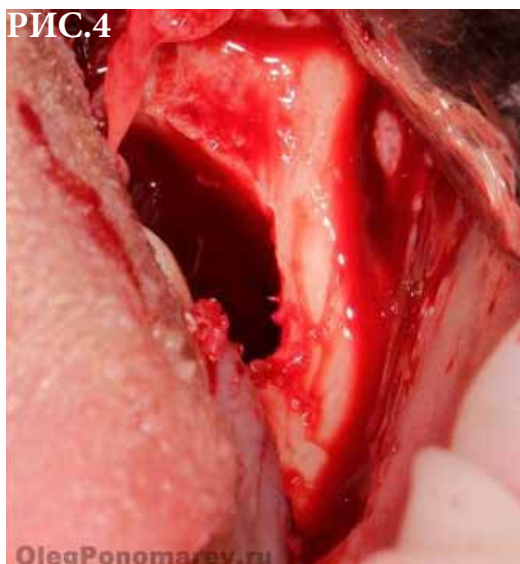

РИС.4

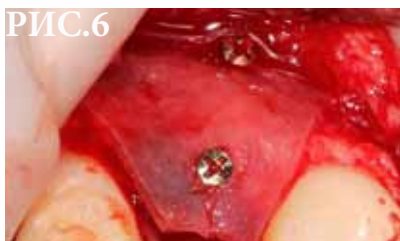

РИС.6

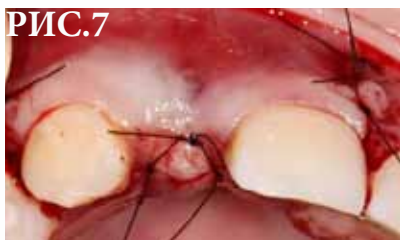

РИС.7

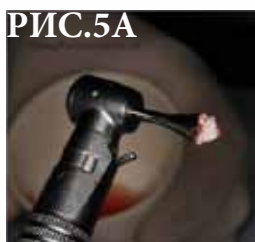

РИС.5А



РИС.5Б

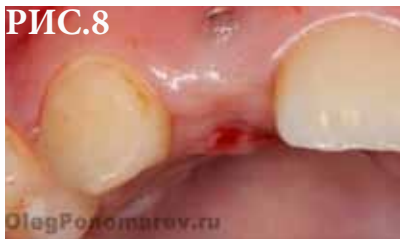

РИС.8

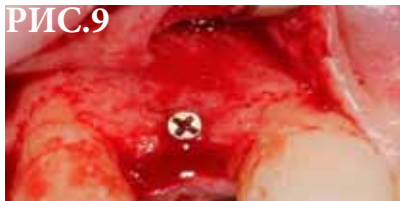

РИС.9

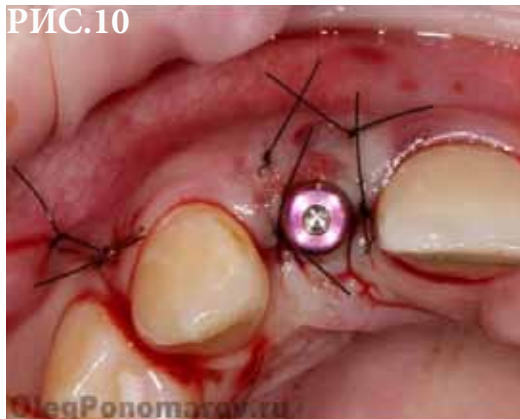


РИС.10

Рис. 1 Пациенту 20 лет. Отсутствие 12-го зуба.

Рис. 2 Разрез слизистой.

Рис. 3 Установка костной пластины Lamina OsteoBiol.

Рис. 4 Визуализация донорского участка кости в области моляра.

Рис. 5А,Б Забор аутогенной кости.

Рис. 6 Окончательная фиксация пластины Lamina.

Рис. 7 Наложение швов.

Рис. 8 Спустя 5 месяцев.

Рис. 9 Разрез слизистой.

Рис. 10 Имплантация и формирование мягких тканей.